Lane Medical Library

AUS DEM KAISERIN AUGUSTE VICTORIA HAUS, BERLIN
DIREKTOR: PROF. LANGSTEIN

ZWEI BEITRÄGE ZUR KLINISCHEN DIAGNOSTIK ANGEBORENER HERZFEHLER

INAUGURAL-DISSERTATION

ZUR

ERLANGUNG DER ZAHNÄRZTLICHEN DOKTORWÜRDE

DER

MEDIZINISCHEN FAKULTÄT

AN DER

FRIEDRICH-WILHELM-UNIVERSITÄT ZU BERLIN

VON

GUSTAV VONBERG
ZAHNARZT U. CAND. MED., BERLIN

TAG DER PROMOTION: 18. ~~DEZEMBER~~ Juli 1930

VERLAGSBUCHHANDLUNG JULIUS SPRINGER IN BERLIN. 1931

404

Gedruckt mit Genehmigung der
Medizinischen Fakultät an der Universität Berlin
Dekan: Prof. Dr. Stoeckel
Referent: Prof. Dr. Czerny

Sonderdruck aus der „Zeitschrift für Kinderheilkunde". Bd. 51, H. 2

Über die Prognose der angeborenen Herzfehler äußern sich die meisten Pädiater dahin, daß man wegen dieser Herzfehler sich um das spätere Leben eines Kindes dann nicht zu sorgen brauche, wenn Cyanose und Herzvergrößerung fehlen. Es wird also hier die Meinung vertreten, daß nicht leicht eine fortschreitende Insuffizienz auftritt, wobei der Nachdruck auf dem „Fortschreiten" liegt. Von *Weills* stammt der Ausspruch: „Die kompensierten Herzaffektionen der Kinder sind gutartiger als die der Erwachsenen, die dekompensierten jedoch bei den ersteren viel schwerer als bei den letzteren." Das kindliche Herz hat ja viel mehr Reserven als das des Erwachsenen. Der geringe periphere Widerstand durch die weiten Körperarterien und die Ostien des Herzens ermöglicht den niedrigen Blutdruck. Die Masse des kindlichen Herzens ist ferner größer als die des Erwachsenen, z. B. ist der Körper des Erwachsenen am Schlusse seiner Entwicklung dem Gewichte nach um das *19fache* des Neugeborenen größer geworden, das Herz aber nur um das *15fache*. Dabei ist der Umfang nach den Untersuchungen von *Rillier* und *Bartez* vom 15. Monat bis $5^1/_2$ Jahren fast derselbe, aber sein Gewicht nimmt stark zu. Also das Organ wird nur massiger und kräftiger. Das Herzvolumen des Neugeborenen ist etwa 23 ccm, bis zum 7. Lebensjahr erreicht ungefähr 100 ccm, aber erst 140 ccm mit 15 Jahren. Die letzten Zahlen sind ein Zeichen für die physiologische Insuffizienz des Herzens im Pubertätsalter. Dort divergiert, wie *Rössle* es in den Vorlesungen graphisch zeigte, das Herz- und Körperwachstum stärker als je vorher oder nachher. Dies macht verständlich, warum eine Cyanose tardive, wie es die Franzosen nennen, auftreten kann. In dem Pubertätsalter müssen wir also auf die Kinder, deren Krankheit ich besprechen möchte, besonders achtgeben. Aber zu der Zeit ist ja jedes Kind vor allzu starker Anstrengung zu schützen. Heutzutage wird das Herz dieser Kleinen — sie sind im 6. bzw. im 8. Lebensjahr — noch mit den veränderten physikalischen Bedingungen fertig. Es handelt sich wohl auch nur um veränderte physikalische Bedingungen, und zwar um andere Bedingungen als beim extrauterin erworbenen Herzleiden. Im letzteren Falle liegt meistens ungesundes Gewebe vor, weil Bakterien oder Toxine am Klappen- oder Parenchymapparat angegriffen

haben. Die Herzmißbildungen jedoch weisen nur Gewebslücken oder auf Verschlüsse an falscher Stelle auf, wo aber Gewebe vorhanden ist, ist es gesund. Dabei muß einmal die Frage erörtert werden, ob die fetale Endokarditis überhaupt häufig ist. In fast jeder Dissertation der Herzanomalien wird sie als häufig erwähnt, aber in keinem Sektionsprotokoll solcher Arbeiten fand ich sie. Sollte sie nicht eine Reminiszenz sein an die Gedanken *Virchows* über dieses Gebiet, die doch seit der grundlegenden Arbeit *Rokitanskys* verdrängt wurden. *Ribbert* betont im Lubarschen Handbuch, daß eine fetale Endokarditis überhaupt erst 3mal in der Literatur nachgewiesen worden ist. Weil es sich um abgelaufene Prozesse handelte, war der Nachweis mit einiger Sicherheit nur mikroskopisch zu führen. All das Gesagte möchte nur dafür werben, keine schlimmen Prognosen zu stellen bei angeborenen Herzfehlern, wenn die im Anfang erwähnten Bedingungen: Fehlen von Cyanose und Herzvergrößerung erfüllt sind. Von den schlechten Prognosen *Hoffmanns* bis zu dem Urteil *Fortmanns*, daß z. B. ein offener Ductus Botalli keine Beschwerden mache und immer Zufallsbefund sei, gibt es alle Übergänge in der Literatur.

Es folgen nun die beiden Krankengeschichten. An ihnen ist wichtig, daß darin kein einmaliger klinischer Befund erhoben wird, sondern daß wir die 2 Kinder in den ersten Lebensjahren oft untersucht haben. Das geschah im Kaiserin Augusta Victoria-Haus, teils wenn sie in stationärer Behandlung waren, teils in der Poliklinik oder in der Fürsorge.

Zuerst möchte ich das Kind mit der eindeutigsten Erkrankungsform vorstellen.

Hans Joachim F. ist ein spätgeborenes Kind. Seine Eltern waren beide 42 Jahre alt, als er am 15. VIII. 1925 auf die Welt kam. Der Mann ist gallensteinleidend, die Frau hat ein Herzleiden nervöser Natur. Beide sind sehr nervös und der Verkehr in der Sprechstunde ist mit ihnen schwierig. Angeborene Herzfehler sollen in der Familie und bei den Großeltern nicht vorgekommen sein.

Das Kind wurde im 1. Ehejahr geboren und hat keine Geschwister bekommen. Wegen Beckenverengung mußte damals der Kaiserschnitt gemacht werden, wobei eine leichte Narkose-Asphyxie auftrat. Geburtsgewicht 3180 g. 3 Wochen bekam das Kind die Brust.

Vom 8. XII. 1925 bis 1. V. 1926 lag der Säugling das erste Mal im Kaiserin Augusta Viktoria-Haus (K.A.V.H.) wegen seines Vitiums, wegen Dystrophie und rezidivierender Rhinopharyngitis. Während des Krankenhausaufenthaltes kam noch eine Otitis hinzu. Schon damals wurde die Ernährung durch immer wiederkehrenden Appetitmangel erschwert.

Es betrug: das Aufnahmegewicht 4150 g, das Sollgewicht 6000 g
das Entlassungsgewicht 6080 g, das Sollgewicht 8320 g
die Istlänge . . . . . 66,8 cm, die Sollänge . . . 71 cm.

Das Kind wurde leicht dyspnoisch, besonders beim Trinken. Auch verursachten Infekte manchmal Insuffizienzerscheinungen. Unter periodisierter Digitalisierung besserte sich die Herzkraft.

Der Herzbefund zeigte nach rechts und links eine ziemlich starke Verbreiterung. Der Spitzenstoß war ebenfalls verbreitert und hebend. Deutliches Schwirren

konnte man über dem Herzen tasten. Über allen Ostien hörte man ein lautes, systolisches, gießendes Geräusch, das in den 2. Ton unmittelbar überging. Punctum maximum war nicht genau zu lokalisieren. Aktion stark beschleunigt und teilweise labil, aber kräftig und regelmäßig. Puls gut gefüllt.

Der untere Leberrand überragte um $1^1/_2$ Querfinger den Rippenbogen. Die Konsistenz war nicht vermehrt.

Der Röntgenbefund war nicht angegeben.

10 Tage später wurde das Kind wieder aufgenommen und blieb bis zum Dezember 1926 da. Es entwickelte sich eine hochfieberhafte Tracheitis, Bronchitis mit croupartigen Symptomen. Leichte Katarrhe beeinträchtigten das Allgemeinbefinden stark.

Hgb. nach Sahli 52%.

Die Röntgenaufnahme (R.A.) vom Dezember zeigte ein allseitig verbreitertes Cor.

Das E.K.G. wies eine sehr große Ip-Zacke auf (siehe Abb. 2).

Das Kind war zu der Zeit $1^1/_4$ Jahr alt.

Der Entlassungsbefund ergab ein grazil gebautes, lebhaftes Kind mit den Zeichen der neuropathischen Konstitution.

Istgewicht 8100 g	Sollgewicht 10000 g
Istlänge 74,6 cm	Sollänge 83 cm.

Keine Cyanose und auch in der Ruhe keine Dyspnoe. Die Herzgrenzen lagen rechts 2 Querfinger breit neben dem rechten Sternalrand. Der Spitzenstoß war in der vorderen Axilarlinie zu sehen und war hebend. Deutlicher Herzbuckel der linken Thoraxhälfte (Voussüre). Das Geräusch war dasselbe geblieben, sein Punctum maximum lag am Sternalansatz der 4. Rippe. Auch das Frémissement war deutlich. Leichte Stauungsmilz und Leber. Urin o. B. Keine Ödeme an den abhängigen Körperpartien.

Von da ab brachte die Mutter das Kind alle paar Monate zur Untersuchung in die Poliklinik. Der Herzbefund veränderte sich nicht. Die Capillaren waren normal.

10. X. 1927. Eine Röntgenaufnahme zeigte nichts Neues. Das Kind war so zapplig und die Eltern wurden so schlecht mit ihm fertig, daß es einige Monate im K.A.V.H. bleiben sollte (Zahlungsschwierigkeiten). Kalktherapie.

5. V. 1928. Kind war noch nicht bettrein. Capillaren zeigten jetzt Neo- und Archiformen. Plexus stark erweitert.

23. X. 1928. Ein 5monatiger Aufenthalt bei den Großeltern beruhigte. Der Junge wurde bettrein. Seine Herzdämpfung war nach links verbreitert, Frémissement cataire, lautes, schwirrendes, systolisches Geräusch. Blutdruck nach Riva Rocci 75/45.

13. III. 1929. Lungen o. B. Moro negativ. R.A. mitralkonfiguriertes Herz, Hilusgegend verschattet. Höhensonne.

2. XII. 1929. Mutter und Kind sehr nervös. Es schlief unruhig, erbrach leicht und befand sich in schlechtem Ernährungszustand. Herzbefund unverändert. Der Junge wurde zur Erholung verschickt.

26. IX. 1930. Das Kind war 4 Monate in dem Heim, brach sich dort den rechten Arm und mußte die übrige Zeit in der Charité liegen. Es wurde 3mal narkotisiert und konnte nach der Operation die Finger schlecht bewegen. Es schlief unruhig und hatte bisweilen erhöhte Temperatur. Moro negativ. Der Junge war absolut erholungsbedürftig.

9. X. 1930. Er wird für 3 Monate im K.A.V.H. aufgenommen.

Istgewicht 14600 g	Sollgewicht 18500 g
Istlänge 104,8 cm	Sollänge 105 cm.

In der anderen Umgebung gedeiht das Kind gut und ist leicht zu lenken. Beim Essen ist es sehr kaufaul.

Letzter Befund vom 30. X. 1930.

Herz allseitig vergrößert, rechts 1 Querfinger lateral vom Sternum, links bis in die vordere Axillarlinie. Spitzenstoß im 5. Intercostalraum (I.C.) in der Mammillarlinie. Keine hebende Aktion.

Töne: Sehr lautes, systolisches, schabendes Geräusch über allen Ostien, am stärksten unterhalb der 3. Rippe links neben dem Sternum. Über der Aorta ist das Geräusch systolisch diastolisch. Der 2. Ton ist nur über der Pulmonalis deutlich. Es findet keine Fortleitung in die peripheren Arterien statt. Die Leber ist derb und 2 Querfinger unterhalb des Rippenbogens zu tasten. Die Milz ist ebenfalls von derber Konsistenz und gerade tastbar. Sonst keine Zeichen von Stauung, Cyanose, keine Dyspnoe, kein Ödem. Das E.K.D. vom 27. X. 1930 (siehe Abb. 3 u. 4).

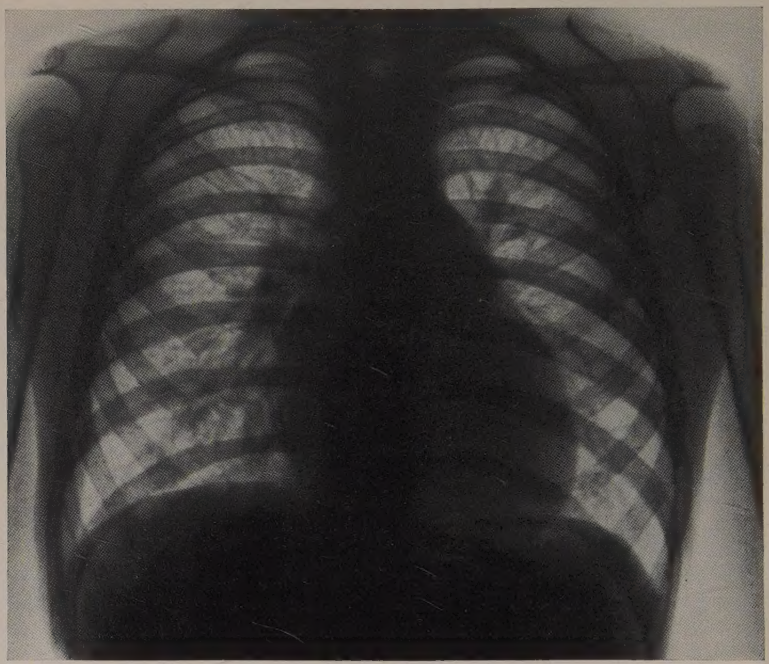

Abb. 1.

Diagnose: Kammerscheidewanddefekt.

Für diese Mißbildung haben wir ein ziemlich klares Symptomenbild seit den Arbeiten *Rogers* aus dem Jahre 1879. Noch 2 Jahre vorher hatte Rauchfuß in seinem Werk über die Krankheiten der Kreislauforgane gesagt; daß die klinische Diagnose dieses Defektes stets eine fragliche sein werde. Sie wurde auch lange Zeit nicht oft gestellt. *Bertels* fand in der Literatur noch 1914 nur 9 reine Fälle. In Frankreich dagegen ist die Anomalie zu einem geläufigen Krankheitsbegriff, der Maladie de Roger, geworden, wobei natürlich Kombinationen mit anderen Vitien ausgeschlossen sind. Rechnet man aber diese Fälle hinzu, so ist dieser Herzfehler fast der häufigste.

1920 sammelte *Hermann Müller* jr. 59 reine Fälle aus der Literatur

und konnte dem 9 eigene Fälle, die er durch Sektion hatte kontrollieren können, hinzufügen. Vergleichen wir seine Befunde mit unserem Fall, so finden wir gleiche führende Symptome.

Ich möchte einfügen, daß wir uns differentialdiagnostisch nur gegen eine Verwechselung mit einem offenen Botallischen Gang (näheres siehe 2. Fall) zu sichern haben und die Häufigkeit der Kombinierung mit anderen Anomalien nicht außer acht lassen dürfen. Auf letzteren Punkt muß besonders hingewiesen werden, weil wir ja einen Beitrag zur Diagnose intra vitam liefern wollen. Es kommt besonders häufig als Komplikation die Pulmonalstenose in Frage, bei der *Costa Alvarenga* bei seinen 30 Fällen 22mal einen Kammerseptumdefekt fand, *Stölke* bei 115 Beobachtungen 100mal den Defekt erwähnt, aber niemals sagt, daß er geschlossen war. *H. Meyer* fand in 92 Fällen von Pulmonalstenose nur 1mal keinen Defekt. Auf diese Kombination soll in 70% der Fälle noch eine dritte aufgepfropft sein, nämlich: es soll eine Rechtslage der Aorta vorliegen, so daß sie dann auf dem Defekt reitet (Tetralogie de Fallod der Franzosen).

Meistens liegt ja das Loch unter den Aortenklappen, weshalb man die Anomalie auch als subaortalen Septumdefekt bezeichnet. Rechts liegt das Loch unterhalb der Pulmonalsegel in dem Winkel nach der Tricuspidalis. Gute Auskunft geben darüber die Zeichnungen *H. Müllers* zu 4 von 9 Fällen. *Gutzeit* bringt auch eine Abbildung eines derartigen Falles; gleichzeitig sieht man dort ein zweites Loch im mittleren Segel der Tricuspidalis.

Wie entsteht nun das systolische Geräusch bei unserem Patienten?

Es ist das Hauptcharakteristicum dieser Krankheit. Weil aus der linken Kammer der höhere Druck das Blut in der Systole durch die enge Öffnung preßt. *H. Müller* spricht direkt von einem Preßstrahlgeräusch. Besonders laut ist der Schall, weil angespannte harte Hohlräume lauter dröhnen als schlaffe. Wenn bei unserem Kind kein An- und Abschwellen der Geräusche zu hören ist, so haben wir darin ein gutes Merkmal gegenüber Mitralfehlern. Dieses Phänomen ist nach *H. Müller* wohl so zu erklären, daß das Blut unter der gleichen Druckdifferenz während der ganzen Systole fließt, da beide Ventrikel sich gleichzeitig und gleichmäßig kontrahieren. Mit Beginn der Diastole bricht das Geräusch scharf ab, weil in dem Moment kein Blut mehr von einem Ventrikel in den anderen fließt, da der negative diastolische Druck in beiden Kammern annähernd gleich ist und die Öffnung von dem darüber liegenden Mitral- und Tricuspidalsegel meist zugedeckt wird. Ein diastolisches leises Geräusch über den Ventrikeln kann dann noch hinzukommen, wenn, wie *Eisenmenger* es betont, der rechte Ventrikel so insuffizient geworden ist, daß das in ihm gestaute Blut während der Diastole in den linken Ventrikel zurückfließt. Es handelt sich dann um ein sog. diastolisch

eingestelltes Herz. Sein Fall 9 und *H. Müllers* Fall 5 und 7, die das gleiche Symptom aufweisen, lagen zur Zeit der Untersuchung an Infektionskrankheiten darnieder.

Es zeigt sich keine Fortleitung in die peripheren Arterien, weil ja die Geräusche diesmal nicht in den Arterien oder an ihren Ostien entstehen, sondern im Ventrikel. Trotzdem wollen *Renvers* und *E. Frank* in zwei Fällen eine Fortleitung in die A. subclavia und Carotis beobachtet haben.

Es wird noch betont, daß diese Geräusche Jahre und Jahrzehnte unverändert bleiben. Eine 6, 12 und sogar 19jährige Beobachtungszeit kann *H. Müller* aufweisen. Bei unserem Kind ist der Geräuschcharakter die 5 Jahre hindurch auch der gleiche geblieben. Das Frémissement, das bei dem Kinde sehr stark ist und über dem ganzen Herzen zu fühlen ist, findet sich bei den 59 Literaturfällen 29mal und in allen eigenen 9 Fällen *H. Müllers*.

Vergrößerung der Herzdämpfung ist kein führendes Symptom. In unserem Falle ist sie ausgeprägt. Aber sie wird nicht größer, was prognostisch günstig ist. Eine leichte Vergrößerung nach rechts fand *H. Müller* bei 9 Literaturfällen und bei 4 eigenen. Sie soll ein Zeichen für die Größe des Defektes sein. Gut wird diese Beziehung veranschaulicht durch das Verhältnis der Wanddicke des linken zum rechten Ventrikel. Normalerweise ist es 3:1. Ein einziges Mal, im Falle *Dupré*, zeigte die Sektion das gleiche Ergebnis. Sonst weisen Defekte unter 0,5 cm ein Verhältnis von 2:1, solche bis 1 cm 3:2 und die von $1^1/_2$ bis $2^1/_2$ cm Durchmesser erst das Verhältnis 1:1 auf. Man muß aber berücksichtigen, daß auch die Wand des linken Ventrikels, deren Stärke ja als Einheit genommen wird, ebenfalls hypertrophisch sein kann, weil ja immer wieder ein Teil des schon arterialisierten Blutes in den rechten Ventrikel zurückgeworfen wird und den Lungenkreislauf von neuem passieren muß. Das sind dieselben Vorgänge, die auch beim Ductus Botalli wirksam sein können und auch dort eine Vergrößerung des linken Ventrikels bewirken können, worauf *Schittenhelm* besonders aufmerksam machte. *Plesch* berechnete, daß in seinem Fall von offenen Ductus Botalli das Schlagvolumen um $^1/_3$ gegenüber dem normalen erhöht war. Es ist nun auch verständlich, warum bei isoliertem Ventrikel-Septumdefekt der Pulmonalbogen etwas auf dem Röntgenbild vorspringen kann, und warum in solchem Falle auch eine Gerhardtsche Dämpfung entsteht.

Das negative Symptom des Fehlens von Blausucht ist hier immer vorhanden, schreibt *Fortmann* für den isolierten Septumdefekt der Kammer. Der Fall 7 *H. Müllers* zeigt bei einem 18jährigen Mädchen jedoch eine Cyanose, wo sich nur ein großes Loch (von 1,9 cm Durchmesser) im Kammerseptum bei der Sektion ergab. Ebenfalls hat *Bertels* bei gleichem Sektionsbefund Cyanose an Händen und Füßen mit

starkem weichem Ödem an den unteren Extremitäten und dem Gesicht gesehen. *Eisenmenger* und *Gutmann* können jeder auch einen solchen Fall anführen.

Nun, bei unserem Kind besteht keine Cyanose.

Was das E.K.G. betrifft, so können wir auf Grund unserer fortlaufenden Registrierungen des Aktionsstromes im Kindesalter folgendes sagen: In der Säuglingszeit überwiegt im E.K.G. das rechte Herz (große Ip-Zacke, kleine I-Zacke) nach den Arbeiten von *Fonaro*, *Nicolai*, *Doxiades* u. a. Im zweiten Trimenon gewinnt das E.K.G. bei gesunden, kräftigen Kindern das normale Aussehen des späteren Alters (I-Zacke etwa 3–4 mal so groß wie Ip-Zacke).

Die erste Ableitung der E.K.G. unseres Patienten zeigte noch am Ende des 1. Lebensjahres ein rechts betontes Herz (große Ip-Zacke, gleichgroße I-Zacke) siehe Abb. 2. In dieser Zeit wies es auch eine starke Finalschwankung auf. Ein Beweis dafür, daß das Myokard nicht so funktionstüchtig war wie bei gesunden Kindern (*Kraus*). Im Beginn des 6. Lebensjahres hat sich das E.K.G. mit Besserung der Myokardfunktion und der Hypertrophie des rechten Herzens so weit geändert, daß es das Aussehen eines E.K.G. von einem

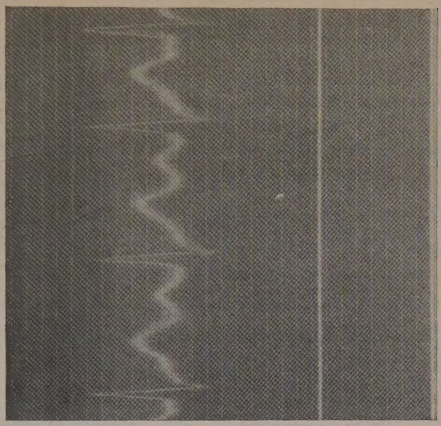

Abb. 4.

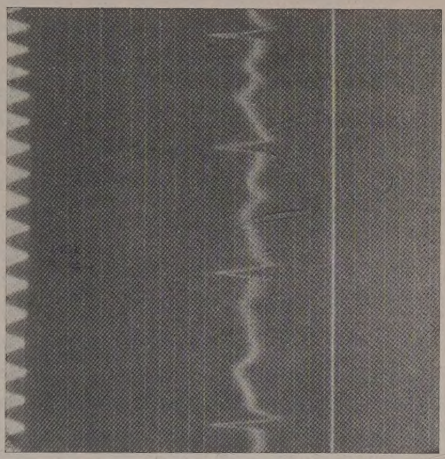

Abb. 3.

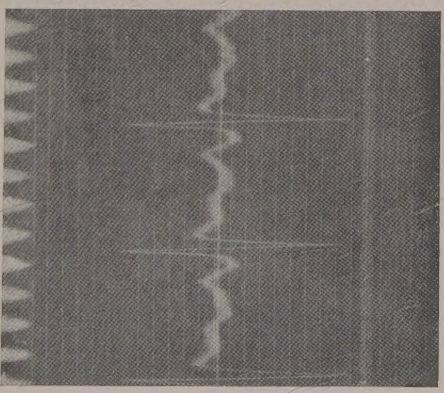

Abb. 2.

herzgesunden Kinde bietet (Vorhofzacke normal, I-Zacke 2mal so groß als Ip-Zacke) Abb. 3 u. 4. Deutlich nach oben gerichtete und nicht zu große Finalschwankung. Wir sehen also bei unserem Fall, daß durch fortlaufende Registrierung des Aktionsstromes eine Besserung der Herzaktion im elektrischen E.K.G. darstellbar ist und daß es möglich ist, aus dem E.K.G. zusammen mit den übrigen klinischen Symptomen etwas Bestimmtes über die Prognose eines Vitiums auszusagen.

Wenn ich jetzt über die Prognose noch einmal etwas sagen will, so muß ich berücksichtigen, daß unser Kind zwar keine Cyanose hat, aber als Kleinkind bisweilen Stauungserscheinungen, wie vergrößerte Leber und Milz, ferner Dyspnoe bei leichten Infekten aufwies. Diese Insuffizienz war aber zeitlich begrenzt und heilte aus. Jetzt ist das Kind gut kompensiert. Die Belastung des rechten Herzens war zu einer Zeit eingetreten, wo die Wanddicke der Ventrikel noch gleich war. Deswegen beantwortet das rechte Herz die Mehrbelastung mit Dilatation und Schwäche. Am linken Herzen haben wir nie Insuffizienz beobachtet. Prognostisch ist also dieser Fall, wie es meistens bei der Rogerschen Erkrankung sich zeigt, günstig zu bewerten. Im übrigen ist dieser Fall ein Beweis dafür, daß selbst den Kreislauf schwer belastende Momente — wie neuropathische Konstitutionen, interkurrente grippeale Erkrankungen, wiederholte Narkosen — trotzdem den Kreislauf als solchen nicht für dauernd haben schädigen können. Als Gefahren der interkurrenten Erkrankungen wird in der Literatur die Disposition zu sekundären endokarditischen Leiden erwähnt (*H. Müller, Rokitansky, Ribbert*), ferner die tödliche paradoxe Embolie (2. Fall von *Orth* mit Embolie der Milzarterie, und besonders die Lungenstörungen. *H. Müller* fand bei seinen 59 Fällen 12mal Pneumonie und 5mal Lungentuberkulose als Todesursache. Wenn bei anderen angeborenen Herzfehlern der Grund für eine Lungentuberkulose in der schlechteren Durchblutung gesucht wird, aber *H. Müller* hier der besseren Arterialisierung die Schuld gibt, so ist das unverständlich. Vielleicht ist unser Fall dazu angetan, zu zeigen, wie gut interkurrente Krankheiten vertragen werden können. *Czerny* sagt, daß Kinder mit angeborenen Herzleiden ohne Herzvergrößerung und Cyanose bei interkurrenten Krankheiten nicht schlechter gestellt sind als sonst Gesunde.

All das Gesagte berechtigt wohl zu dem Glauben, daß dem Kind im späteren Leben von seiten seines Herzleidens keine Gefahr droht, wohl aber durch seinen Charakter. Mit dem Gemeinschaftsleben in der Klinik haben wir guten Erfolg bei dem Kind. Wie es sich aber später von den Eltern erziehen lassen wird, oder ob dauernder Milieuwechsel angebracht ist, muß ein erfahrener Pädagoge entscheiden. Für das Herzleiden brauchen wir keine ärztliche Behandlung, nur eine gewisse ärztliche Fürsorge.

Bei weitem schwieriger zu deuten ist der 2. Fall.

Es handelt sich um die kleine Helga W., (geb. am 6. III. 1925). Ihre Eltern sind beide 36 Jahre alt. Der Mann will immer organisch gesund gewesen sein, nur als Kind hat er die üblichen Infektionskrankheiten durchgemacht. Er ist Lokomotivheizer, sehr nervös, aber äußerlich ruhig und sehr zaghaft. Die Mutter hat mit 12 Jahren 6 Monate lang in Hohenlychen an Lungen-Tbc. gelegen. Im 18. Lebensjahr soll sie aber ausgeheilt worden sein. Beide verneinen venerische Krankheiten, beide haben eine sehr schlechtes Gebiß. In ihrer Familie und bei den Großeltern sind keine angeborenen Herzkrankheiten feststellbar. Der Ehe entstammen 2 Kinder. Ein 10jähriger Knabe, der als Kleinkind Diphtherie, Masern, Varicellen und beiderseitige Otitis media durchgemacht hat. Ferner leidet er an einer schweren Anomalie des Ober- und Unterkiefers.

Helga ist jünger, nämlich erst $5^3/_4$ Jahre alt. Die Mutter gebar sie nach normaler Schwangerschaft rechtzeitig. Nur war die Kleine asphyktisch wegen Nabelschnurumschlingung. Das Wochenbett verlief normal. Das Kind bekam nie die Brust, trotzdem gedieh es körperlich und geistig gut.

Die erste Zahnung begann mit 4 Monaten.

Zu gehen und zu sprechen fing das Kind mit 13 Monaten an. Mit 2 Jahren erkrankte es an Masern und Windpocken.

Mit 3 Jahren lag sie 19 Tage im K.A.V.H. wegen eines grippalen Infektes mit Ohrenbluten. Bei ihrer Entlassung befand sie sich wohl. Der damalige Herzbefund zeigte keine deutliche Verbreiterung, aber ein sehr lautes, systolisches Geräusch über allen Ostien, besonders über den großen Gefäßen. Die Herzaktion war regelmäßig, kräftig, aber beschleunigt. Keine Zeichen von Stauungen (Lebergrenzen normal) oder Dispnoe waren vorhanden. Ein besonderer Befund wurde bei einer damals stattgefundenen Durchleuchtung nicht erhoben. Das E.K.G. zeigte in der 1. Ableitung keine große Ip-Zacke, aber eine starke Finalschwankung. Die 2. Ableitung bot nichts Wesentliches.

Erst 2 Jahre später stellte es sich wieder in der Poliklinik vor. Sie ist ein niedliches, zierlich gebautes Mädchen geworden, das immer lieb und freundlich, aber sehr still ist.

Seit $^1/_2$ Jahr beginnen langsam Herzbeschwerden, die allmählich zunehmen, besonders beim Laufen. Sie haben ihren Sitz in der Magengrube. Des Nachts wacht die Kleine bisweilen auf und schreit nach der Mutter, weil sie keine Luft bekommt. Das Herz arbeitet dann sehr stark und schnell. Die Anfälle treten ungefähr in Abständen von 4 Wochen auf. Cyanotisch wird das Kind dabei nicht.

Befund vom 6. IX. 1930.

Die Besichtigung zeigt einen deutlich hebenden, verbreiterten Spitzenstoß, der auch im Epigastrium sichtbar ist.

Der 1. Herzton ist durch Geräusch völlig verdeckt. Das Punctum maximum liegt im 2. I.C. links. Nach der Herzspitze zu nimmt es an Intensität ab und ist über der Spitze selbst kaum noch zu hören. Am Rücken ist es in der linken Paravertebralgegend am deutlichsten. Stärker wird das Geräusch bei Druck auf die Bauchaorta und bei Inspiration auch klingender. Langsamer und leiser wird es beim Valsalva und bei Exspiration.

Der 2. Pulmonalton ist im 3. und 2. I.C. deutlich akzentuiert zu hören, aber teilweise vom systolischen Geräusch überdeckt. Der 1. und 2. Aortenton sind fast rein zu hören. Mitten auf dem Sternum in Höhe des Ansatzes der 5. Rippe ist der 2. Ton doppelt zu hören. Perkutorisch sind die Herzgrenzen rechts 1 Querfinger über das Sternum hinaus, links in der Mammillarlinie. Über der Arteriae femorales tastet man ein starkes Schwirren, ferner auch an den Arteriae axillares, aber nicht an den Carotiden. Auf dem Herzen ist es vom 2. I.K. über den 3. I.K. bis auf das

Sternum zu tasten. Das Punctum maximum liegt im 2. I.K. Dort haben wir auch links eine deutliche Gerhardsche Dämpfungszone, besonders im Liegen. Die obere Herzgrenze bildet der untere Rand der 2. Rippe. Keine Stauungszeichen.

Pulsus altus et celer. Blutdruck nach *Riva Rocci* 95 zu 35 (palpatorisch). Blutbild o. B. Hämoglobingehalt 70%.

Capillarbild: Venöse Stauung, Spasmus (siehe Abb. 5).

Therapie: Salzarme Kost, Flüssigkeitseinschränkung, Ruhe.

Am 25. IX. 1930. Aufnahme in das K.A.V.H. wegen grippalen Infektes mit hohem Fieber. Bis zum 15. X. klang alles ohne Komplikationen ab. In der letzten Zeit beobachtete der behandelnde Arzt auch ein leichtes Pulsieren im Jugulum und auch eine Fortpflanzung des Geräusches in Richtung der Carotiden. Das E.K.G. zeigte damals in der 1. Ableitung (siehe Abb. 7) verschiedentlich eine Verdopplung der Vorhof-(*A*, *P*)-Zacke. Die 2. Ableitung bot nichts besonderes (siehe Abb. 8).

Abb. 5.

18. X. Herzbefund unverändert. Allgemeinbefinden gut. Urin o. B.

22. X. 1. Ton an der Spitze verdoppelt,

24. X. Schnupfen, diffuse Bronchitis. gestern Fieber.

29. X. Lungen o. B. Distanzgeräusch über dem Punctum maximum am Herzen.

1. XI. Letzte R.A. (in der Röntgenabteilung der Chirurgischen Klinik der Charité (50 K.V. 3,9 A. 0,05 Sek. 2 m Abstand). Man sieht ein nicht verbreitertes Cor, jedoch ist der Pulmonalbogen stark verbreitert (siehe Abb. 6).

2. XII. Töne und Geräusch so leise, daß das Punctum maximum sich im 2. I.K. links finden läßt. Oberer Rand der Dämpfung ist der obere Rand der 2. Rippe. Erythrocyten 4760000 Hgb. 70%, Färbeindex 0,83.

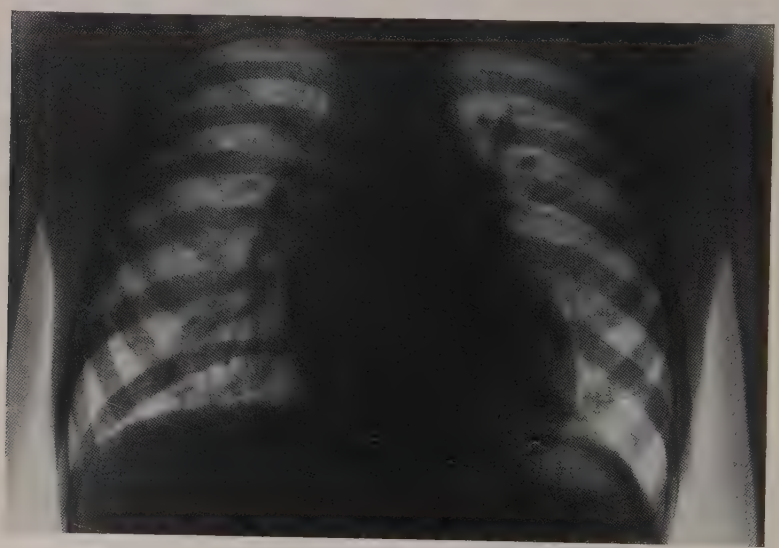

Abb. 6.

Herzfunktionsprüfung:

Im Liegen	112	Pulsschläge pro Minute
Nach 20 Kniebeugen. .	120	„ „ „
1 Minute danach . . .	118	„ „ „
2 Minuten danach . . .	110	„ „ „

Seit dem 20. XI. ist das Kind in zahnärztlicher Behandlung bei mir.

$$\frac{V\ IV\ III}{V\ IV\ III\ II}\ \Big|\ \frac{II\ III\ IV\ V}{II\ III\ IV\ V}$$

sind stark cariös. Trotzdem war bei den Füllungen nur eine Wurzelbehandlung nötig. $\overline{6|6}$ sind im Durchbruch und zeigen eine schöne, kräftige, blendend weiße Form.

Diagnose: Offener Ductus Botalli.

Unsere Arbeit will nur einen kleinen Beitrag zur klinischen Diagnostik angeborener Vitien liefern. Warum findet man oft erst die richtige Diagnose auf dem Sektionstisch? Weil 1. die Größe der anatomischen Veränderungen in keinem Verhältnis zur Funktionsänderung des Herzens zu stehen braucht. Weil die Lokalisationsmöglichkeit soviel mannigfaltiger ist als bei erworbenen Herzleiden. Manche Fälle brauchen überhaupt keine klinischen Symptome zu zeitigen. Beim offenen Foramen ovale, das nur für eine Knopfsonde durchgängig zu sein braucht, bis zum Cor triloculare biventriculare gibt es alle Übergänge von der völligen Beschwerdefreiheit des Patienten bis zur starken Cyanose, positivem Venenpuls usw. Selbst bei größeren Vorhofs-Scheidewanddefekten, so betont *Rauchfuß*, kann dieser günstige Zustand bestehen. *Gerhardt* meint, man müsse das dem niedrigen Druck zu gute rechnen, unter dem das Blut in die Vorhöfe einströmt und der sich auch in der Systole nicht wesentlich ändert. Richtig paradox erscheint bisweilen der physikalische Befund gegenüber dem anatomischen. Bekanntlich hat der Septumdefekt ein sehr grobes Geräusch aufzuweisen. Ist aber gleichzeitig eine Rechtslage der Gefäße vorhanden, so kommt die Aorta auf dem Defekt zu reiten, das Blut gelangt also trotz des Defektes in die richtige Bahn und jedes Geräusch kann damit fehlen. Jetzt das andere Extrem. Beim völligen Fehlen des Ventrikelseptums fehlen auch fast immer die Geräusche. Vom offenen Botallischen Gang schreibt *Fortmann*, daß er meist eine Zufallsdiagnose sei. So charakteristisch ist die Geringfügigkeit der subjektiven Beschwerden für dieses anatomisch grobe Leiden.

Erschwert wird die Bestimmung noch dadurch, daß manche Phänomene uncharakteristisch sind, sei es, daß mehrere Mißbildungen mehrere gemeinsame Symptome haben oder, daß ein Leiden sich auf die verschiedenste Weise zeigen kann. Für den letzten Fall mag die Variabilität der Geräusche und Töne bei Vorhofs-Scheidewanddefekten dienen, weswegen sie ja auch zur Diagnose ausscheiden. Für die erste Bemerkung möchte ich auf eine Tabelle verweisen, die etwas später folgt. Greifen wir dort einmal das Auftreten eines starken Pulmonalbogens

im R.A. heraus. Wir finden dort als mögliche Krankheiten bezeichnet: Ductus apertus, Maladie de Roger, Pulmonalstenose mit Erweiterung der Arterie, ungleiche Teilung des Truncus arteriosus communis, Stauung im Lungenkreislauf z. B. bei Mitralfehlern und bei Arteriosklerose der Arteria pulmonalis (Dehnung infolge Abnutzung) und beim Vagus-Herzen. *Assmann* zeigt fünf derartige schöne R.A. Dabei steht 3mal die Diagnose oder richtiger gesagt, das Fragezeichen: Ductus Botalli apertus? Einmal notiert er Vorhofseptumdefekt und ungleiche Truncusteilung auf Grund der Sektion und beim letzten Fall vermutet er eine Pulmonalstenose mit Erweiterung distal von der Stenose. Trotzdem ist uns das Vorspringen des Pulmonalbogens sehr wichtig: nämlich für die klinische Beurteilung und Prognose eines Falles. Nur für seine Anatomie und Diagnostik ist er häufig unspezifisch.

Eine weitere Schwierigkeit in der Diagnostik liegt in der häufigen Kombination mehrerer Herzfehler. Es können 1. soviel Anomalien zusammentreffen, daß ein völlig verwirrtes physikalisches Bild resultiert. Solch ein Fall bietet wenig klinisches Interesse, weil die Kinder kaum lebensfähig sind. Bekannt ist der Fall *Heubners*, zitiert nach *Blumenfeldt*, wo neben einer Pulmonalstenose, Septumdefekt der Kammern, ein offenes Foramen ovale und ein offener Botallischer Gang bestanden hatte. Viel wichtiger ist die Kombination: Septumdefekt bei Pulmonalstenose (näheres bitte bei Fall 1 nachzuschlagen), ferner die Transposition der großen Gefäße in Verbindung mit Pulmonalstenose, oder Septumdefekt mit gleichzeitig offenem Ductus Botalli. Dabei ermöglicht oft erst die Kombination das Leben, weil sonst Lungen- und Körperkreislauf getrennt sind. Dies trifft auch auf einen Fall ganz anderer Ätiologie zu der als Beispiel für die ganze Gattung dienen mag. Ihn beschreibt *Sinzinger*. Es lag eine sehr seltene Tricuspidalatresie vor. Das Kind war trotzdem 6 Monate am Leben geblieben, weil ein Kreislauf auf dem Umweg über Vorhofs- und Kammer-Scheidewanddefekten notdürftig zustande kam. Im übrigen möchte ich auf die ausgezeichnete tabellarische Übersicht *Blumenfeldts* über die klinischen Hauptsymptome der wichtigsten angeborenen Herz- und Gefäßanomalien verweisen. Sein Buch weist auch die vollständigen Literaturangaben über dieses Spezialgebiet bis ungefähr 1921 auf.

Eine Schwierigkeit für die Beurteilung liegt auch darin, daß ein Teil solcher Anomalien leicht übersehen wird. Ich meine damit nicht, daß der betreffende Arzt schlecht untersucht, sondern die Patienten haben es einfach nicht nötig zum Arzt zu gehen, weil sie beschwerdefrei sind, oder sie haben es erst spät nötig, weil sie viele Jahre von ihrem Leiden nichts merkten. Das gilt z. B. oft vom Ductus apertus, vom kleinen Vorhofscheidewanddefekt, auch noch vom größeren Kammerseptumdefekt, bisweilen auch von der Aortenstenose und von der Pulmonal-

insuffizienz, natürlich immer vom Situs inversus totalis. Oft werden diese Befunde noch nach Jahrzehnten zufällig bei interkurrenten Erkrankungen, früher auch bei der Militäruntersuchung erhoben.

Bei unserer Patientin liegt die Schwierigkeit in dem nicht eindeutigen Befund. Ich habe mir deshalb erlaubt, folgende Tabelle aufzustellen, die keinen Anspruch auf Vollständigkeit erhebt, sondern nur ad hoc gemacht wurde. Der Situs inversus totalis ist dabei nicht berücksichtigt, weil er nur geringes klinisches Interesse bietet.

Befund bei der Patientin	Gleicher Befund bei folgenden Krankheiten
I. *Keine Cyanose*	Maladie de Roger, ductus art. ap. angeb., Aortenstenose, angeb. Pulmonalinsuff., *Cyanose tardive.*
II. *b. d. Perkussion:*	
Keine Herzvergrößerung	Kleiner Ventrikel- oder kleiner Atrium-Septumdefekt.
Hebender Spitzenstoß .	Mitralstenose, Aortenstenose od. Aorteninsuff.
Gerhardtsche Dämpfung	Duct. art. ap., persistierende Thymus, Pulmonalerweiterung Mal. de Roger, Mitralfehler, Arteriosklerose und sonstige Stauungen im Lungenkreislauf.
Tastbares Schwirren . . (2. I.K. Punct. max.)	Duct. art. ap., mal. de Roger, Pulmonalinsuff.
III. *Auskultation:*	
Systolisches Geräusch . (Punct. max. 2. I.K. l.)	Pulmonalstenose, duct. art. ap.
Am Rücken in der Paravertebralgegend	Duct. art. ap., Pulmonalstenose, mal. de Roger.
IV. *Röntgenbild:*	
Starker Pulmonalbogen .	Duct. art. ap., mal. de Roger mit Pulmonalerweiterung, Mitralfehler, ungleiche Teilung des Truncus art. commun., sonstige Stauung im Lungenkreislauf, Arteriosklerose der A. pulmonalis.
Abflachung b. Valsalva.	Duct. art. ap.
V. Pulsus celer et altus . .	Aorteninsuffizienz, duct. art. ap., bei allen Herzfehlern mit Cyanose.
VI. *Blutdruck:*	
(Große Amplitude) . . .	Aorteninsuffizienz, duct. art. ap.
VII. Lange fast beschw.-frei .	Duct. art. ap., kleiner Atrium-Sept.-Defekt, größerer Ventrikel-Sept.-Defekt, leichte Aortenstenose, bisweilen Pulmonalinsuffizienz.

Nun müssen wir versuchen, die Krankheiten soweit gegeneinander auszuschließen, daß nur die wahrscheinlichsten übrig bleiben. Am ehesten möchte ich das mit der Aortenstenose tun; denn wenn sie geringfügig ist, macht sie überhaupt keine Symptome, wäre sie stärker, müßte man einen Kollateralkreislauf an Brust, Oberbauch und Rücken sehen. Vor allem überleben aber solche Kinder das Säuglingsalter selten.

Die fast reinen Aortentöne sprechen auch gegen eine Aorteninsuffizienz, besonders in der Verbindung mit dem normalen Aortenknopf in R.A. und dem nichtvergrößerten linken Ventrikel.

Gegen eine leichte Beteiligung der Mitralis bei diesem etwas mitral konfigurierten Herzen spricht das Leiserwerden der Geräusche an der Spitze, anstatt daß sie dort prägnanter sind. Auch das E.K.G. zeigt keine für ein Kind abnorm tiefe Ip-Zacke. Gegen eine schwere Beteiligung spricht natürlich alles.

Ein geringer Atriumseptumdefekt ist natürlich möglich, interessiert uns aber nicht, weil er ja dann den offenen Foramen ovale gleichzusetzen ist, was wir aber symptomenlos bei 30% aller Sektionen finden. Ein großer Defekt kommt nicht in Frage, weil Cyanose, Stauung, Hypertrophie usw. fehlen.

Was die Pulmonalstenose anbelangt, so existiert folgender netter Fall: *Dresler* demonstrierte einmal ein 12jähriges Mädchen mit anscheinend offenem Ductus Botalli. Die ersten 5 Jahre gute Entwicklung, später entstand Cyanose und zunehmendes Versagen des Kreislaufes. Dämpfung rechts bis zur Parasternallinie, links zwei Querfinger breit von der ersten bis zur 3. Rippe abwärts fast absolute Dämpfung, dann normale Konfiguration. Im 2. und 1. I.K. links Schwirren, auch lautes systolisches Geräusch dort. Fortpflanzung in die Carotiden und linke Paravertebralgegend. Unregelmäßiger schwacher Puls. 100 pro Minute. Akzentuierter zweiter Pulmonalton besonders bemerkenswert usw. 3 Jahre später ergab die Sektion wegen Phlegmone der Brustunterhaut eine Pulmonalstenose mit aneurysmatischer Erweiterung der A. pulmonalis (4 cm weit, Hauptäste noch 3 und 4 cm weit). Stenosierung oder Kompression der Arterienäste ließ sich ausschließen, so daß eine besondere Schwäche der Pulmonalarterienwand angenommen werden muß. Das lange Fehlen von Cyanose und Stauungserscheinungen ist merkwürdig (Cyanose tardive). Ebenso der klappende zweite Pulmonalton, weil die Segel unbeweglich waren. Ermöglicht kann es nur sein, durch eine starke Stauung im Lungenkreislauf und durch sehr zarte Beschaffenheit der Arterienwand. *Dresler* bewertet den Fall nur als Ausnahme. *Arnheims* Fall eines 3jährigen Kindes ohne Cyanose aber mit typischem Befund für Ductus apertus ergab durch die 2 Jahre später erfolgende Sektion eine Pulmonalstenose und Tricuspidalinsuffizienz. Seine daraufhin erfolgende Nachforschung im Jahre 1903 ergab von 11 Diagnosen dieses Zustandes nur eine autoptische Bestätigung bei 5 Sektionen. Heutzutage schützt das E.K.G. vor solchen Irrtümern etwas, weil es eine sehr tiefe Ip-Zacke ergeben hätte.

Die persistierende Thymus wurde bei der Durchleuchtung ausgeschlossen, weil besonders im sagittalen Durchmesser das vordere Mediastinum frei war.

Bei einer Pulmonalinsuffizienz müßte vor allem der 2. Ton das Geräusch haben.

Eine ungleiche Teilung des Truncus arteriosus communis kann vorhanden sein. Es liegt in der Art unserer Mißbildung, daß sich das eine Gefäß auf Kosten des anderen erweitern kann. *Scheel* teilt unsere Anomalie in 3 Gruppen:

A. pulmonalis weit	Aorta ascendens eng
	Aorta ascendens normal
	Aorta ascendens erweitert.

Schwierig ist nun die Differentialdiagnose gegen Kammerseptumdefekt. *Fortmann* sagt dazu: „Schwirren und Geräusch am linken Brustbeinrand oberhalb der 3. Rippe ist offener Ductus Botalli, unterhalb offenes Septumventriculorum." Dieser schematisierenden Form des Ausspruches kann ich nicht beipflichten.

Dazu muß etwas aus der Anatomie des Ductus nachgetragen werden. Durch den ersten Atemzug verlagert sich das Herz so, daß eine Drehknickung des Ductus eintritt und so einen *momentanen mechanischen* Verschluß herbeiführt. Das Ductusgewebe besorgt dann die organische Obliteration. *Doehle* wies nun darauf hin, daß bei der Persistenz des Ductus der Ductus gewissermaßen fehlt oder auf ein Minimum reduziert ist, so daß keine Drehknickung mehr zustande kommen kann. In einem Sektionsfall von Bäumler war er nur 0,5 mm lang. Ähnliches zeigt ein von *Motzfeld* beschriebener Fall. Der offene Ductus, so schreibt *Schittenhelm*, ist also tatsächlich durch ein beinahes Fehlen des Ductus bedingt. *Fortmann* spricht ferner von der pathologischen Lage des Ductus und zwar in kranialer Richtung, wodurch ja das Punctum maximum höher oder medianwärts wandert wie das Schwirren. Dem analog müßte er doch auch etwas *caudalwärts* liegen können, wodurch allein schon eine Lokalisation im 3. I.K. links erklärt werden könnte.

Ferner muß ein Septumdefekt auch an der Spitze gut zu hören sein, weil der das Geräusch erzeugende Vorgang in den Ventrikeln entsteht, wenn auch mehr nach der Basis zu und wenn auch der Blutstrom in dieser Zeit, nämlich der Systole, aus den Ventrikeln herausführt. Wenigstens muß er relativ lauter sein als das Ductusgeräusch, das ja um Zentimeter weiter kranialwärts liegt.

Außerdem hat das Geräusch bei J.F. und H.W. ganz verschiedenen Charakter. Bei der Kleinen ist das Geräusch, abgesehen von der Intensität, die jetzt belanglos ist, viel weniger scharf und grob. Das ist verständlich, weil es nicht unter so starkem Druck entsteht wie das erstere Geräusch und weil die Ventrikelwand sich kontrahiert, die Aortenwand aber nicht.

Ferner ist es verständlich, daß durch Druck auf die Bauchaorta bei H.W. das Geräusch stärker wird.

Denn durch die Stauung in der Aorta muß mehr Blut in die Pulmonalis abfließen.

Ferner wird beim Valsalva das Geräusch leiser bei dem Mädchen. Dies gilt in der Literatur zugunsten des offenen Ductus, weil durch den erhöhten Druck im Lungenkreislauf kein Blut mehr aus der Aorta in die Lungenarterie abfließt.

Die gleiche Erklärung gilt wohl für die Abflachung des 2. Bogens links beim Valsalva der Kleinen vor dem Röntgenschirm. *Bittdorf*, *Forschbach*, *Koloczek*, *Stoddard*, *Stepp* und *Weber* und *Schulhoff* bestätigen diese letzten 3 Punkte; nur ihre Erklärungen hierfür differieren sehr.

Eines ist sicher: daß keine Kombination von Septumdefekt und offenem Ductus Botalli vorliegt. Dabei muß ich wieder *Schittenhelm* zitieren wie bei dem ersten Fall, weil vielleicht außer ihm, *Hochhaus* und *Plesch*, kaum einer darauf hinwies—doch neuerdings noch *Gassul* — wie begründet eine Beteiligung des linken Ventrikels an der durch das Offenbleiben des Botallischen Ganges hervorgerufenen Störung im Kreislauf ist. Es liegt ein gewisser Leerlauf der Herzmaschine vor, weil ein bestimmtes Quantum Blut immer nur den Weg vom linken Ventrikel durch die Aorta und Botallischen Gang zur Lunge und wieder zurück zum linken Ventrikel findet. Das bewirkt ein um $^1/_3$ höheres Schlagvolumen nach *Plesch* als beim normalen Herzen. Beim Septumdefekt ist der Vorgang derselbe, nur geschieht er ein paar Zentimeter weiter caudalwärts. Kombinieren sich beide, so müßte der linke Ventrikel sich um so eher vergrößern. Der 3. linke Bogen ist in Helga W. Röntgenbild aber normal.



Abb. 7.

Aus den obigen Überlegungen erklärt sich auch der geringe diastolische Blutdruck. Es kommt eben um so viel weniger Blut an die Peripherie.

Als vorletzten Punkt möchte ich noch der E.K.G. erwähnen, wegen eines merkwürdigen Befundes. Die A-Zacke ist bisweilen mehr oder weniger aufgesplittert bis zur Verdoppelung (s. Abb. 7). Es wird sich wohl nicht um das Eintreten des Atriumventrikularknotens für einen

Sinusreiz handeln; denn in solchem Fall soll die A-Zacke negativ oder disphasisch werden, d. h. der erste Teil ist dann nach unten gerichtet. *Cohn* fand bei Vagusreizung bisweilen eine doppelgipfelige A-Zacke mit verkürztem Intervall, ebenso *Robinson*. *Weil* fand sie auch ohne Vagusdruck, ebenso *Ritchie*. Beide fanden auch die Reizleitungszeit von der 1. Vorhofzacke bis zur I-Zacke vergrößert. In unserem Fall beträgt sie auch $^2/_{10}$ statt $^1/_{10}$ Sekunde. Dieses atypische Verhalten des Vorhofes wird sehr verschieden erklärt, teils durch die sukzessive Schlagfolge der Vorhöfe, teils durch Interferenz zweier Reize. Da die Reizleitungszeit so vergrößert ist, muß irgendwo eine Blockierung außerdem stattgefunden haben. Wichtiger ist aber, daß sich das E.K.G. in keinem anderen Punkt von dem eines kerngesunden gleichaltrigen Kindes unterscheidet, sonst sind wir gewohnt, im E.K.G. bei offenem Botallischen Gang eine große Ip-Zacke zu finden wegen der stärkeren Beanspruchung des rechten Herzens.

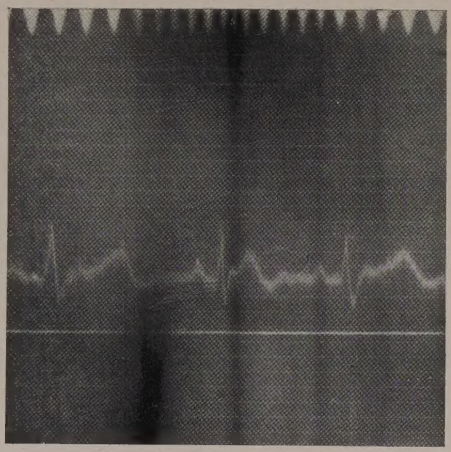

Abb. 8.

Das ist ein weiterer günstiger Punkt für die Prognose. Die Literatur sagt auch quoad vitam nichts Ungünstiges aus. Von 21 Fällen, die *Dresler* zusammengestellt hatte, erreichten 9 nur ein Alter von 15 Jahren, aber nur einer starb an der durch das Vitium bedingten Zirkulationsstörung. Von den übrigen 12 Fällen erreichten 7 ein Alter über 30, 4 ein Alter über 40 Jahren. Es sind aber auch Fälle bekannt, wo eine 44jährige Frau auch noch eine Zangengeburt ertrug, andere, die 66 Jahre alt wurden. Günstig ist bei dem Kind auch, daß wir niemals die Herzhypertrophie fanden wie in dem ersten Falle, im Gegenteil, die Herzmaße sind eher etwas zu klein im Verhältnis zur Thoraxbreite, nämlich 1:2,08 anstatt 1:1,92. Dabei kommen wir auf die Unbekannte X im Leben dieses Kindes zu sprechen. Das ist seine schwächliche Konstitution. Da muß sich der Körper selber helfen. Von seiten ihres Herzleidens hat sie wenig zu befürchten. Ihr schwächlicher Körper wird vielleicht zeitlebens große Schonung verlangen. Hoffen wir, daß die sozialen Verhältnisse es ihr gestatten.

Besonderen Dank schulde ich Herrn Dr. *Doxiades*, der mir als Leiter der Poliklinik des Kaiserin Augusta Viktoria-Hauses und der Fürsorge-

stellen IV und IVa mir die Fälle zur Verfügung stellte und mit seinen reichhaltigen Erfahrungen manche Anregung gab.

Literaturverzeichnis.

Hofmann, A., Lehrbuch der funktionellen Diagnostik und Therapie des Herzens und der Gefäße. 1920. — *Blumenfeld*, Die angeborenen Herz- und Gefäßkrankheiten aus Kraus und Brugsch: Spezieller Path. und Therap. innerer Kr. — *Pfaundler*, Handbuch für Kinderkrankheiten, Bd. 3. — *Feer*, Lehrbuch für Kinderheilkunde. 1926. — *Jagic, N. v.*, Handbuch der Herz- und Gefäßkrankheiten, Bd. 3, Teil 1. 1912. — *Gerhardt*, Handbuch der Kinderkrankheiten, Bd. 4, Abt. 1. 1878. — *Tigerstedt*, Die Physiologie des Kreislaufes, Bd. 1. 1921. — *Dresler*, Beitrag zur Persistenz des Duct. Bot. Arch. Jb. Kinderheilk. **1902**, Nr 25 — Nachtrag zur Diagnose der Persistenz des Duct. art. Jb. Kinderheilk. **1904**, Nr 60. — *Langstein-Putzig*, Das Herz im Kindesalter bei Kinderkrankheiten. Jb. ärztl. Fortbildg **1914**, H. 6. — *Fortmann*, Zur praktischen Diagnostik angeborener Herzfehler. Dtsch. med. Wschr. **1918**, Nr 3. — *Schittenhelm*, Beobachtungen über den offenen Duct. art. Bot. Dtsch. med. Wschr. **1920**, Nr 42. — *Assmann*, Veränderungen des Hilusschattens im R.A. bei Herzkrankheiten. Dtsch. Arch. klin. Med. **1920**. — *Müller, H. jr.*, Zur Klinik und path. Anat. des unkomplizierten, offenen Sept. ventriculorum. Dtsch. Arch. klin. Med. **1920**. — *Hoesslin, H. v.*, Über atypische Form und Lage der Vorhofszacke in menschlichen E.K.G. Dtsch. Arch. klin. Med. **1920**. — *Gassul*, Offener Duct. Bot. mit Beteiligung des linken Herzens. Dtsch. med. Wschr. **1921**, Nr 20. — *Bäumler*, Ein Fall vom offenen Duct. Bot. Zbl. Herzkrkh. **1919**, Nr 10. — *Stepp* u. *Weber*, Zur Klinik des persistierenden Duct. Bot. Dtsch. med. Wschr. **1917**, Nr 49. — *Adlersberg*, usw., Über die Bedeutung gasanalytische Untersuchungen für die Diagnose kongenit. Herzfehler an Hand 2 Fälle. Z. exper. Med. **1924**, Nr 38. — *Raab, W.*, usw., Untersuchungen über 1 Fall von kong. Herzvitium. Arch. inn. Med. **1924**, H. 2. — *Doxiades, L.*, Physiol. und Path. des Kreislaufes im Kindesalter. Kinderärztl. Praxis **1930**, H. 1. — *Lubarsch, O.*, Handbuch der spez. path. Anatomie.

Berlin W. 9, Eichhornstr. 1.

Lebenslauf.

Der Verfasser vorliegender Arbeit wurde am 30. August 1907 in Berlin geboren als Sohn des Dentisten Arthur Vonberg und seiner Ehefrau Frieda Vonberg geb. Stampa und erhielt in der evangelischen Taufe die Namen Otto, Johannes, Gustav Vonberg. Von 1913 bis 1925 besuchte er das Humanistische Gymnasium in Berlin-Steglitz. Dann widmete er sich dem Studium der Medizin und Zahnheilkunde in Berlin, Würzburg und Kiel. Dort bestand er im August 1927 die beiden Physika mit „gut". Von da ab studierte er immer in Berlin und bestand im August 1929 das zahnärztliche Staatsexamen hier mit „sehr gut". Danach studierte er Medizin weiter.

Printed in Germany